

## PREVALÊNCIA DE ENDOPARASIToses EM CÃES E GATOS ATENDIDOS EM CLÍNICAS VETERINÁRIAS NA CIDADE DE URUGUAIANA/RS

118

Vitória de Macêdo Lopes<sup>1</sup>, Catherine Konrad Nava Calva<sup>2</sup>, Anna Vitória Hörbe<sup>3</sup>, Tiago Gallina Corrêa<sup>4</sup>

1,\*, 2, 3 - Graduandas, Universidade Federal do Pampa - UNIPAMPA,  
vitoriadmlopes@gmail.com

4 - Dr., Universidade Federal do Pampa - UNIPAMPA.

Os endoparasitas intestinais e pulmonares estão entre os agentes patogênicos mais encontrados em animais de companhia, causando anemias, prurido anal, obstruções, tosse, convulsões e até mesmo óbito. Essa sintomatologia acomete comumente animais jovens, enquanto animais adultos caracterizam-se por quadros assintomáticos, porém podem transmitir aos filhotes e indiretamente ao homem. O presente trabalho objetiva analisar a prevalência de endoparasitoses em cães e gatos atendidos nas clínicas veterinárias de Uruguaiana, Rio Grande do Sul, Brasil. Foram analisadas 46 amostras de fezes do período de janeiro a agosto de 2021, utilizando associação das técnicas de Willis-Mollay e Faust que permitiram identificar as parasitoses por *Trichuris* sp., *Ancylostoma* sp., *Cystoisospora* sp., *Toxocara* sp., *Aelurostrongylus abstrusus*, e *Giardia* sp. Os resultados obtidos concluem que animais jovens apresentaram maior ocorrência de endoparasitas em comparação com outras faixas etárias, visto que apresentam importante relevância tanto na clínica médica de pequenos animais quanto no âmbito da saúde pública.

Palavras-chave: Animais de companhia; endoparasitoses intestinais; zoonose.

### INTRODUÇÃO

Os cães domésticos representam os animais de companhia que mais convivem com o homem, proporcionando a eles inúmeros benefícios de natureza psicológica, fisiológica e social, sendo considerados membros da família de seus tutores. Estes podem ser hospedeiros de parasitos com risco zoonótico, entretanto, é necessário que medidas preventivas sejam tomadas a fim de evitar a transmissão de doenças parasitárias para as pessoas e proporcionar uma melhor qualidade de vida aos animais (LEITE, 2004; FERREIRA, 2010; SIMÃO, 2018).

Os endoparasitas intestinais estão entre os principais agentes patogênicos encontrados em cães e constituem um grande papel na ocorrência de transtornos intestinais, causando distúrbios como anemia (*Ancylostoma* sp.), obstrução (*Toxocara* sp.) e prurido anal (*Dipylidium* sp.). Nestes casos, em animais jovens, além da infecção o parasito age indiretamente ocasionando danos mais severos como enterites e pneumonia devido a infecção bacteriana secundária. Em animais

adultos, pode ocorrer parasitose por infecção severa, geralmente assintomática, porém passível de transmissão aos filhotes e aos humanos (FERREIRA, 2010).

Diante desse cenário, o objetivo do presente trabalho foi realizar o levantamento da prevalência de endoparasitoses em caninos atendidos em clínicas e hospitais veterinários na cidade de Uruguaiiana - Rio Grande do Sul, avaliando o perfil de contaminação parasitária destes.

119

## METODOLOGIA

Foram selecionados os resultados dos laudos parasitológicos realizados no Laboratório de Parasitologia Veterinário da Unipampa – Campus Uruguaiiana, no período de janeiro de 2021 a agosto de 2021. Os testes realizados para a realização do laudo parasitológico foram Willis-Mollay e Faust, as duas técnicas são métodos qualitativos representando a presença ou não de ovos, oocistos ou cistos nas fezes.

A técnica de Willis-Mollay é a concentração de ovos, oocistos e cistos com o princípio de flutuação em uma solução saturada de sal ou açúcar. O método é indicado para o diagnóstico de ovos leves como *Ancylostoma* sp., *Trichuris* sp., *Toxocara* sp. Também podem ser diagnosticados oocistos de coccídios como *Toxoplasma* sp. Para a realização da técnica as amostras foram pesadas entre 2g e 5g de fezes e então estas foram misturadas com 20ml de solução hipersaturada de cloreto de sódio (NaCl) a 35% (D = 1.20g/dL). Foi realizada a homogeneização do conteúdo com bastão e logo após foi filtrado o material para outro copo com a utilização de um tamis, em seguida o conteúdo homogeneizado foi transferido para um tubo de ensaio, completando-o até que um menisco seja formado na superfície, então uma lamínula foi colocada e deixada em repouso pelo tempo de 15 minutos, sendo removida e colocada sobre a lâmina para a observação no microscópio em objetiva 10x para identificação de ovos/ooocistos.

Na técnica de Faust é detectada a presença de ovos leves nas fezes, principalmente utilizada para identificação de protozoários como *Giardia* sp. Para

essa técnica utilizou-se 1g de fezes e 20 ml de água destilada, após a homogeneização o conteúdo foi filtrado em gaze e 15 ml do filtrado foram centrifugados pelo período de dois minutos a 2500 rpm (rotação por minuto). Em seguida, o conteúdo suspenso foi desprezado e o sedimento retido. Após, 14 ml de sulfato de zinco foram adicionados e colocados na centrífuga por mais dois minutos. A amostra foi deixada em repouso por cinco minutos e utilizando uma pipeta de pasteur foram retiradas pequenas gotas na película superficial. Por fim, adicionou-se uma gota de lugol na lâmina e uma lamínula foi colocada. A análise foi realizada por microscópio na objetiva 10x.

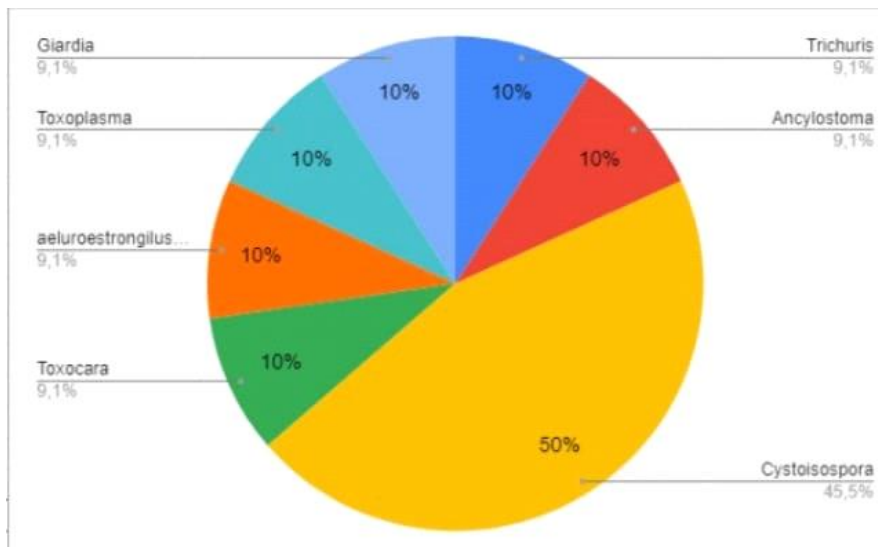
120

Os dados dos laudos parasitológicos foram tabelados e variáveis como idade, raça, sexo e diagnóstico.

## RESULTADOS E DISCUSSÃO

Das 46 amostras de fezes analisadas, 10 (21,74%) apresentaram resultados positivos para endoparasitas, dentre os quais encontram-se *Trichuris sp.*, *Ancylostoma sp.*, *Cystoisospora sp.*, *Toxocara sp.*, oocisto semelhante a *Toxoplasma sp.*, *Aelurostrongylus abstrusus* e *Giardia sp.*

O endoparasita mais frequentemente diagnosticado no estudo foi *Cystoisospora sp.* (50%). O *Cystoisospora sp.* é um coccídeo que acomete animais jovens causando sinais clínicos severos, especialmente em animais que se encontram estressados e/ou imunossuprimidos. Dentre as espécies, *C. canis* e *C. parvum* são as que mais acometem os caninos (FERREIRA, 2010; PICHUTTE, 2019). (GRÁFICO 1)



A presença de *Ancylostoma* sp. foi de 10% das amostras positivas, acometendo apenas um dos cães. O nematódeo parasita animais jovens, porém animais adultos podem ser infectados pela ingestão de larvas ou penetração cutânea. Em animais adultos, a presença do endoparasita causa anemia hipocrômica microcítica e insuficiência de ferro. A gravidade da infecção depende de inúmeros fatores como a imunidade do hospedeiro, a via de infecção e a quantidade de agentes infectantes (FERREIRA, 2010; PICHUTTE, 2019).

Em apenas um dos animais encontrou-se *Toxocara* sp. O parasita é encontrado no intestino delgado de seus hospedeiros e acomete com maior frequência animais jovens pelo fato de infectar através da via transplacentária e transmamária quando a fêmea prenha possui a larva encistada de *T. canis* em seus tecidos, porém, pode acometer animais adultos através da ingestão de ovos do parasita. A infestação pelo nematódeo pode levar a obstruções no intestino, e algumas vezes levando a intuscepção. Também ocorre a migração das larvas para os pulmões durante o ciclo de Looss, causando sinais clínicos como tosse, corrimento nasal espumoso e frequência respiratória aumentada (FERREIRA, 2010; PICHUTTE, 2019).

A frequência de amostras positivas de *Trichuris* sp. Também foi pouco expressiva, contabilizando 10%. Este parasita é encontrado no intestino grosso de cães, seu maior meio de infecção são solos e a água contaminada por ovos, que por sua vez são altamente resistentes ao ambiente. Os sinais clínicos dessa parasitose na maioria das vezes são leves, podendo ser até assintomáticos. Entretanto, se houver uma quantidade numerosa de parasitas os animais infectados podem apresentar dor e/ou distensão abdominal, diarreia com sangue e inflamação diftérica da mucosa do ceco (PICHUTTE, 2019; FERRAZ, 2017).

A *Giardia* sp., por sua vez, é um protozoário encontrado no trato intestinal de seus hospedeiros. A transmissão do endoparasita acontece via fecal-oral. A infecção é considerada comum, sendo na maioria das vezes assintomática. Porém pode ocorrer a atrofia das vilosidades intestinais, apoptose dos eritrócitos, redução da atividade das dissacaridasas, diminuição difusa das microvilosidades e perda da barreira epitelial, levando o animal a uma síndrome de má absorção. A giardíase é uma importante zoonose devido à proximidade dos animais domésticos aos seus tutores (PICHUTTE, 2019; FERRAZ, 2017).

O *Aelurostrongylus abstratus* é o principal endoparasita pulmonar de felinos. A infecção não possui caráter zoonótico e na maioria das vezes os animais infectados são assintomáticos, porém no caso de apresentar sintomas espirros, taquipneia e secreção nasal são comumente relatados. Em caso de infecções

severas os animais podem apresentar letargia, perda de peso, efusão pleural e dispneia grave, podendo ser fatais (LIMA, 2020).

Casos desta parasitose tem se ampliado devido à maior presença de felinos nos lares, bem como a facilidade de estes adquirirem a parasitose quando predam os hospedeiros intermediários. Outro fator que chama atenção é que muitos animais têm a característica de terem sido adotados da rua, fato que colabora com a afirmativa anterior.

123

## CONCLUSÃO

Os resultados obtidos concluem que animais jovens apresentaram maior ocorrência de endoparasitas em comparação com outras faixas etárias, com a predominância do parasitismo por *Cystoisospora* sp., não havendo distinção de sexo ou raça. Sendo assim, as doenças causadas por endoparasitas que acometem animais domésticos no município de Uruguaiana RS, apresentam importante relevância tanto na clínica médica de pequenos animais quanto no âmbito da saúde pública uma vez que muitas dessas parasitoses são zoonóticas.

## REFERÊNCIAS

FERRAZ, A.; PIRES, B. S.; SANTOS, E. M. ET AL. Frequência de parasitos gastrintestinais, presentes em fezes de cães e gatos, analisadas no laboratório de doenças parasitárias da Ufpel, durante o ano de 2017. SCIENCE AND ANIMAL HEALTH, V. 7, N. 1, P. 41-53, 2019.

FERREIRA, C. G. T.; BEZERRA, A. C. D. S. E AHID, S. M. M. Endoparasitas em cães (*Canis familiaris* L.) em apodi, Rio Grande do Norte, Brasil. PUBVET, LONDRINA, V. 4, N. 20, ED. 125, ART. 846, 2010

LEITE, L. C.; MARINONI L. P.; CÍRIO, S. M. ET AL. Endoparasitas em cães (*Canis familiaris*) na cidade de Curitiba - Paraná - Brasil. ARCHIVES OF VETERINARY SCIENCE, V. 9, N. 2, P. 95-99, 2004.

LIMA, W. S.; CRUZ, A. C. L.; NUNES, B. P. M. ET AL. AELUROSTRONGILOSE FELINA - Uma parasitose pulmonar subdiagnosticada. SCIENTIA NATURALIS, V. 2, N. 2, P. 934-952, 2020.

PICHUTTE, E. P. Estudo retrospectivo da ocorrência de endoparasitas em cães atendidos no Hospital veterinário da UFU entre os anos de 2016-2019. Trabalho de conclusão de curso (graduação em medicina veterinária), Universidade Federal de Uberlândia, Uberlândia, 25 f., 2019.

SIMÃO, E. S.; NETO, R. T. Prevalência de endoparasitas em cães de um abrigo em Cascavel/PR. Arquivos brasileiros de Medicina Veterinária FAG, V. 1, N. 2, 2018.